ИНТРАОПЕРАЦИОННАЯ ФЛЮОРЕСЦЕНТНАЯ ДИАГНОСТИКА ПРИ УДАЛЕНИИ ЭПЕНДИМОМЫ ШЕЙНО-ГРУДНОГО ОТДЕЛА ПОЗВОНОЧНИКА

А.М. Зайцев[1], М.И. Куржупов[1], Ю.В. Кушель[2], Е.В. Филоненко[1], В.И. Иванова-Радкевич[3]

[1]ФГБУ «Московский научно-исследовательский онкологический институт им. П.А. Герцена» Министерства здравоохранения Российской Федерации, г. Москва
[2]ФГБУ «Научно-исследовательский институт нейрохирургии им. Н.Н. Бурденко» Российской академии медицинских наук, г. Москва
[3]ГОУ ВПО «Российский университет дружбы народов», г. Москва

Резюме

Описан клинический случай успешного проведения интраоперационной флюоресцентной диагностики (ИОФД) при хирургическом удалении эпендимомы шейно-грудного отдела позвоночника в МНИОИ им. П.А. Герцена. Для выполнения ИОФД применяли препарат аласенс (ФГУП «ГНЦ «НИОПИК»). Пациент принимал внутрь раствор препарата в дозе 20 мг/кг массы тела за 2,5 ч до начала операции. Диагностика была проведена через 3,0 ч после приема аласенса. При флюоресцентной диагностике была отмечена флюоресценция опухоли и отсутствие флюоресценции неизмененных тканей спинного мозга. Объем хирургического вмешательства определен с учетом данных ИОФД. По результатам контрольной МРТ шейного и верхнегрудного отдела позвоночника с контрастным усилением и динамического наблюдения за пациентом подтверждена радикальность удаления опухоли и отсутствие осложнений после проведенного лечения.

Ключевые слова: эпендимома, аласенс, интраоперационная флюоресцентная диагностика.

Эпендимомы спинного мозга – наиболее часто встречающиеся интрамедуллярные опухоли у взрослых, лечение которых сводится к их максимально радикальному удалению. В общей структуре опухолей центральной нервной системы интрамедуллярные опухоли занимают около 4% [1]. В свою очередь, до 60% от всех интрамедуллярных опухолей у взрослых составляют эпендимомы [2]. Эпендимомы по своей гистологической структуре представляют доброкачественные опухоли с низкой скоростью роста, наиболее часто они локализуется в шейном отделе спинного мозга [1]. Больным с эпендимомой спинного мозга показано хирургическое лечение, причем объем хирургического вмешательства должен быть максимально радикальным [1–3]. В последнее время в литературе стали появляться сообщения о применении при хирургическом удалении эпендимом интраоперационной фотодинамической терапии (ИОФД) с препаратом аласенс [4].

В МНИОИ им. П.А. Герцена проведено лечение больного Н. с эпенидимомой на уровне C4-Th2 позвонков в ноябре 2012 г. Возраст больного – 41 год.

Для интраоперационной флюоресцентной диагностики использован отечественный препарат аласенс (производства ФГУП «ГНЦ «НИОПИК», регистрационное удостоверение ЛП-001848). Для проведения диагностики использован операционный микроскоп Carl Zeiss Opmi Pentero с блоком для флюоресцентной диагностики (ФД). Для до- и послеоперационной диагностики применен магнитнорезонансный томограф General Electric с напряженностью магнитного поля 1,5 Т и контрастный препарат магневист.

В анамнезе с мая 2012 г. у больного появилась слабость в нижних конечностях, которая постепенно нарастала. В дальнейшем присоединились снижение чувствительности в нижних конечностях, запоры и эректильная диссфункция. При МРТ шейного и верхне-грудного отдела позвоночника с контрастным усилением выявлено интрамедуллярное кистозно-солидное образование спинного мозга на уровне C4-Th3 позвонков (рис. 1).

Рис. 1. МРТ шейного и верхнегрудного отделов спинного мозга с контрастным усилением до операции

С указанными симптомами и результатами обследования пациент обратился в МНИОИ им. П.А. Герцена, где 22.11.2012 проведено микрохирургическое удаление интрамедуллярной опухоли C4-Th2 позвонков с ИОФД. Для ИОФД использовали препарат аласенс, который больной принимал внутрь за 2,5 ч до начала операции (за 3,0 ч до проведения ИОФД) в дозе 20 мг/кг массы тела.

В процессе операции под эндотрахеальным наркозом в положении сидя (рис. 2.) из линейного разреза на уровне C3-Th3 позвонков выполнена ламинотомия на уровне C4-Th2. Дуральный мешок был раздут, напряжен, пульсация не прослеживалась. Произведен линейный разрез твердой мозговой оболочки. Рассечена арахноидальная оболочка и в области задней спайки спинного мозга выполнена энцефалотомия. Визуализирована опухоль желто-серого цвета, мягкой консистенции, слабо кровоснабжаемая. При флюоресцентной диагностике отмечена розовая флюоресценция опухоли и отсутствие флюоресценции ткани спинного мозга (рис. 3), опухоль была удалена до видимо неизмененного вещества мозга как при осмотре в белом свете, так и при флюоресцентной диагностике. После удаления опухоли был проведен гемостаз с использованием биполярной коагуляции и Surgicel, твердая мозговая

а

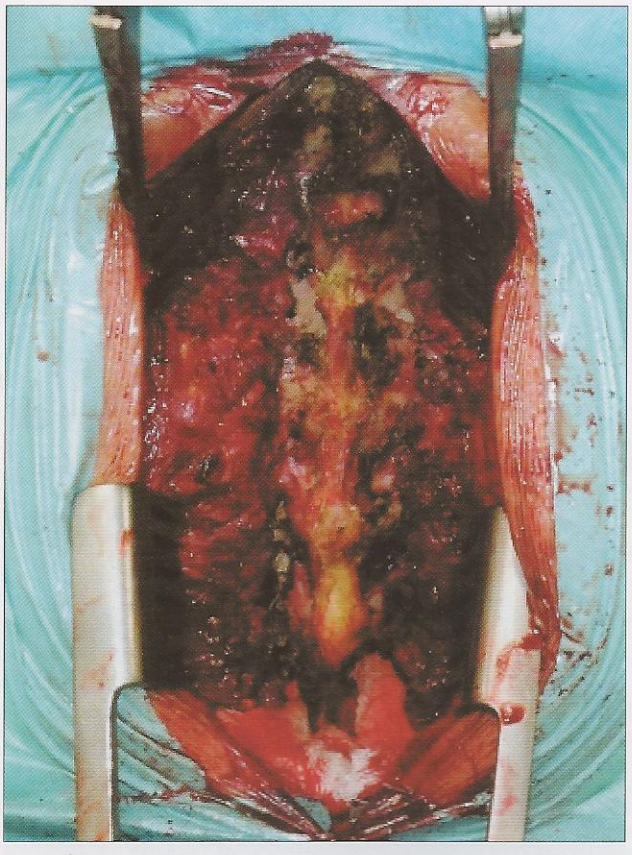

б

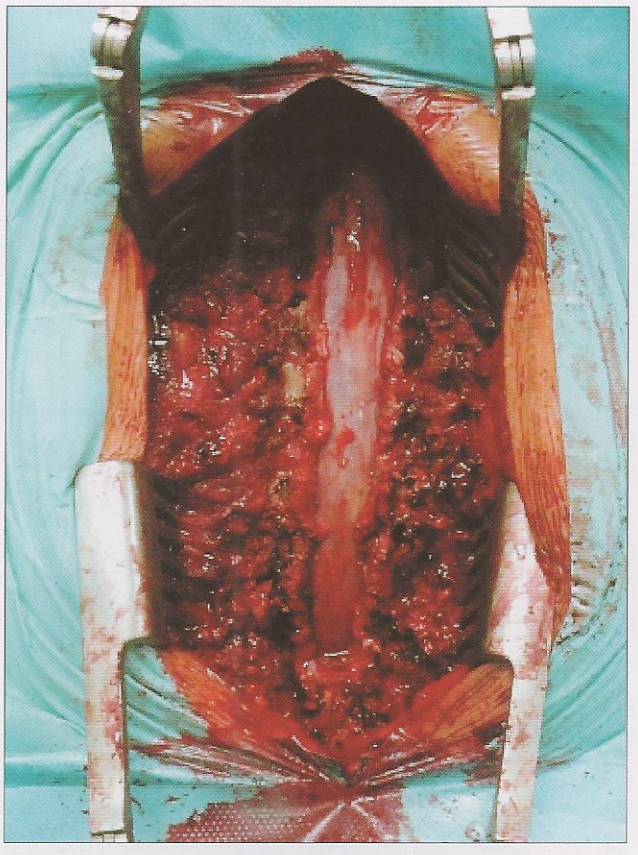

в

Рис. 2. Положение больного на операционном столе и вид операционной раны: а – положение больного на операционном столе; б – вид операционной раны до ламинотомии; в – вид операционной раны после ламинотомии

оболочка ушита герметично, костный лоскут уложен на место и фиксирован костными швами (рис. 4а), ушиты мягкие ткани (рис. 4б).

По данным гистологического и иммуногистохимического исследований (№ Х 7505-09/оп от 22.11.2012) диагностирована эпендимома (реакция с Ki67 положительная в единичных клетках опухоли).

Контрольная МРТ шейного и верхнегрудного отдела позвоночника с контрастным усилением, выполненная 23.11.2012, подтвердила удаление опухоли и отсутствие осложнений (рис. 5).

В послеоперационном периоде у больного в течение 1 мес. регрессировали неврологические нарушения.

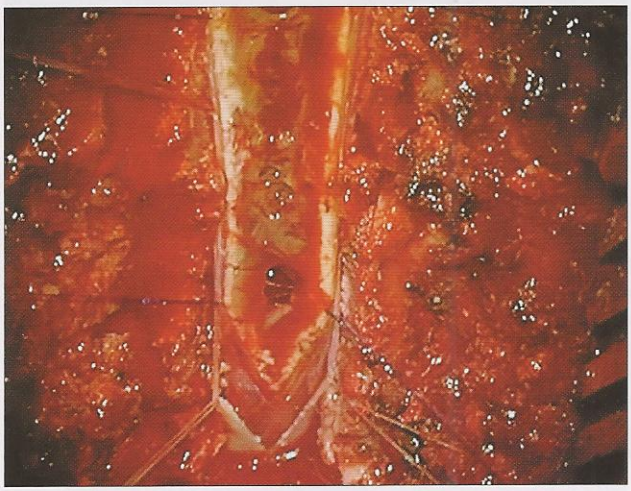

а

б

Рис. 3. Вид операционной раны до удаления опухоли, а – в белом свете видна опухоль желто-серого цвета; б – при осмотре в режиме флюоресценции опухоль светится розовым

а



б

Рис. 4. Вид операционной раны с уложенным и фиксированным костным лоскутом (а); ушитая операционная рана (б)

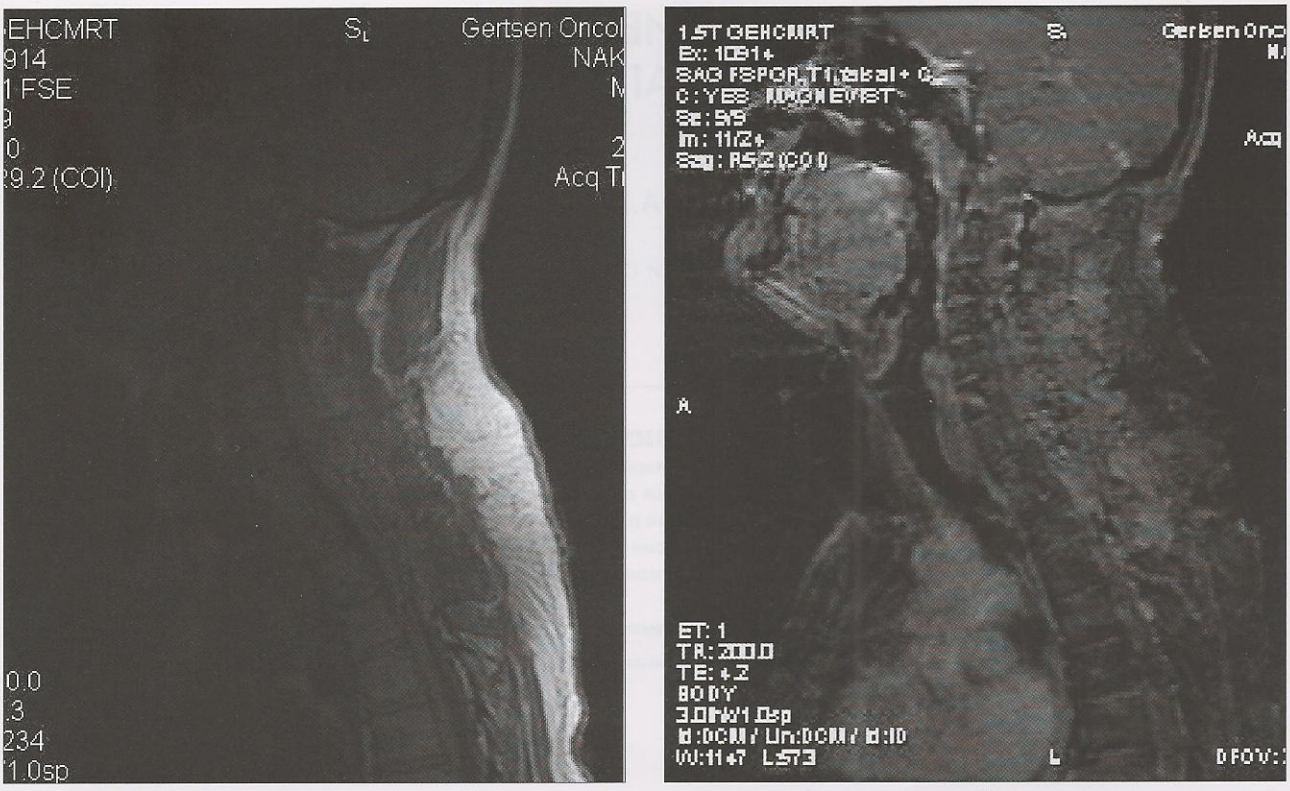

а б

Рис. 5. Контрольная МРТ шейного и верхнее-грудного отделов спинного мозга с контрастным усилением, выполненная в течение 24 ч после операции: а – без контрастного усиления; б – с контрастным усилением

Приведенное клиническое наблюдение демонстрирует оправданность и эффективность интраоперационной флюоресцентной диагностики при хирургическом лечении эпендимом спинного мозга, так как позволяет добиться радикального удаления опухоли и не приводит к развитию стойкого неврологического дефицита.

ЛИТЕРАТУРА

1. Никифоров А.С., Коновалов А.Н., Гусев Е.И. / Клиническая неврология. – М.: Медицина, 2004. – Т. III, ч. 2. – С. 81–90.
2. Greenberg M.S. / Handbook of neurosurgery. – Thieme, 2006. – P. 470–511.
3. Tonn J.C., Westphal M., Rutka J.T., Grossman S.A. / Neuro-Oncolo of CNS tumors. – Springer, 2006. – Ch. 53. – P. 620–630.
4. Горяйнов С.А., Потапов А.А., Гольбин Д.А. и др. Флуоресцентная диагностика и лазерная биоспектроскопия как один из методов мультимодальной нейронавигации в нейрохирургии // Вопросы нейрохирургии. – 2012. – № 6. – С. 57–65.

INTRAOPERATIVE FLUORESCENCE DIAGNOSIS FOR REMOVAL OF CERVICAL AND THORACIC EPENDYMOMA

Zaytcev AM[1], Kurzhupov MI[1], Kushelj JuV[2], Filonenko EV[1], Ivanova-Radkevich VI[3]
[1] P.A.Herzen Moscow Cancer Research Institute, Moscow
[2] N.N. Burdenko Research Institute of Neurosurgery, Moscow
[3] Peoples Friendship University of Russia, Moscow

The case of successful intraoperative fluorescence diagnosis (IOFD) for removal of cervical and thoracic ependymoma performed in P.A. Herzen MCRI is reported. For FD we used the Alasens (Research Institute of Organic Semi-Finished Products and Dyes). The drug solution was given per os at a dose of 20 mg/kg body weight 2.5 h before surgery. IOFD was per-formed 3 h after intake of photosensitizer. For fluorescence diagnosis there was average in-tensity of fluorescence in tumor and no fluorescence in normal spinal tissues. The extent of surgery was determined according to results of IOFD. The control MRI of cervical and supe-rior thoracic spine with contrast enhancement and follow-up confirmed definitive removal of tumor and showed no postoperative complications.
Keywords: ependymoma, alasens, intraoperative fluorescence diagnosis.

Контакты: М.И.Куржупов, E-mail: mkurzhupov@nsi.ru